Diagnose- und Behandlungsempfehlungen zur IVOM Therapie bei

a. **neovaskulärer altersabhängiger Makuladegeneration**
b. **Diabetischem Makulaödem**
c. **Makulaödem bei retinalen Venenverschlüssen**
d. **Choroidaler Neovaskularisation bei hoher Myopie, sowie**
e. **anderer augenärztlicher Indikationsstellungen nach Maßgabe der jeweiligen Arzneimittelzulassungen von Lucentis®, Macugen®, Ozurdex®, Eylea® oder Iluvien®**

Vorbemerkung:

Wissenschaftliche Grundlage und Weiterentwicklung
Die Diagnose- und Behandlungsempfehlungen basieren auf den aktuellen gemeinsamen Empfehlungen der Fachgesellschaften (Retinologische Gesellschaft, Deutsche Ophthalmologische Gesellschaft, Berufsverband der Augenärzte Deutschlands) sowie der aktuellen Literatur. Es ist zu erwarten, dass die Diagnose- und Behandlungsempfehlungen mit weiterer Anwendung der IVOM oder ggf. der Einführung neuer Medikamente modifiziert werden. Die Anlagen sollten in Absprache zeitnah den jeweils geltenden Empfehlungen angepasst werden.

Notwendige Diagnostik vor Durchführung jeder einzelnen IVOM, diagnoseunabhängig:

- Visusprüfung (bestkorrigiert in Miosis, ETDRS-Äquivalent, d.h. Visusbestimmung mit konventionellen Optotypen in Anlehnung an die DIN 58220 unter standardisierten Bedingungen siehe unten)
- klinische Fundusuntersuchung (biomikroskopische Untersuchung des hinteren Augenpols in Mydriasis)

a. Anti-VEGF-Therapie der neovaskulären AMD

Initiale Diagnostik zur Sicherung der Indikation:

- Visusprüfung (bestkorrigiert in Miosis)
- Funduskopie (biomikroskopische Untersuchung des hinteren Augenpols in Mydriasis)
- Fluorescein-Angiografie (FAG, s. a. Qualitätssicherungsvereinbarung)
- hochauflösendes SD-OCT (Voraussetzung für Verlaufskontrolle)
- Ausnahme: Fundusfoto statt FAG und SD-OCT ausreichend bei zentraler Blutung

Therapieindikation:

- Visus ≥ 0,05 (Ausnahme: frische zentrale Blutung)
- Neovaskuläre AMD mit Aktivität in der FAG:
  - minimal oder überwiegend klassische CNV
  - okkulte CNV mit nachgewiesener Krankheitsprogression (subretinales Blut, dokumentierter Visusverlust oder Größenwachstum)
  - Nichtvorliegen eines atrophischen /fibrotischen Narbenstadium)

Initiale Therapie:

- Upload mit 3x Anti-VEGF-IVOM in monatlichen Abständen

Verlaufskontrolle monatlich ab 1. Monat nach 3. (6., 9...) IVOM:

Bei primärem Ansprechen auf die Therapie nach jeder 3er-IVOM-Serie und solange keine Kriterien zur Wiederbehandlung oder zum Therapieabbruch vorliegen:

- Visusprüfung (bestkorrigiert in Miosis)
- Funduskopie in Mydriasis
- hochauflösendes SD-OCT

- FAG erforderlich nur bei nicht durch SD-OCT geklärtem Visusverlust

Wiederbehandlungskriterien:

Wiederbehandlung, wenn folgenden Veränderungen vorliegen:

- Subretinale Flüssigkeit vorhanden (SD-OCT)
- Diffuse Verdickung der zentralen Netzhaut (SD-OCT)
- Zunahme zystoider Flüssigkeitsräume (SD-OCT)
- Zunahme Pigmentepithelabhebung (SD-OCT)
- Neue sub- oder intraretinale Blutung (Funduskopie)
- Erneute Visusreduktion aufgrund neovaskulärer AMD

Wiederbehandlungstherapie:

- Erneut 3x Anti-VEGF-IVOM in monatlichen Abständen

Therapieabbruch:

- Ausgeprägte subretinale Fibrose, geographische Atrophie
- Visus < 0,05 (Ausnahme: frische zentrale Blutung

Literatur:

Aktuelle Ergänzungsstellungnahme der Retinologischen Gesellschaft, der Deutschen Ophthalmologischen Gesellschaft und des Berufsverbands der Augenärzte Deutschlands e.V.:
Neue Aspekte in der Therapie der neovaskulären altersabhängigen Makuladegeneration:
Kriterien der Wiederbehandlung bei der Anti-VEGF Therapie. Stand: Dezember 2010

Schema:

Behandlung neovaskuläre AMD (Quelle: Literatur)

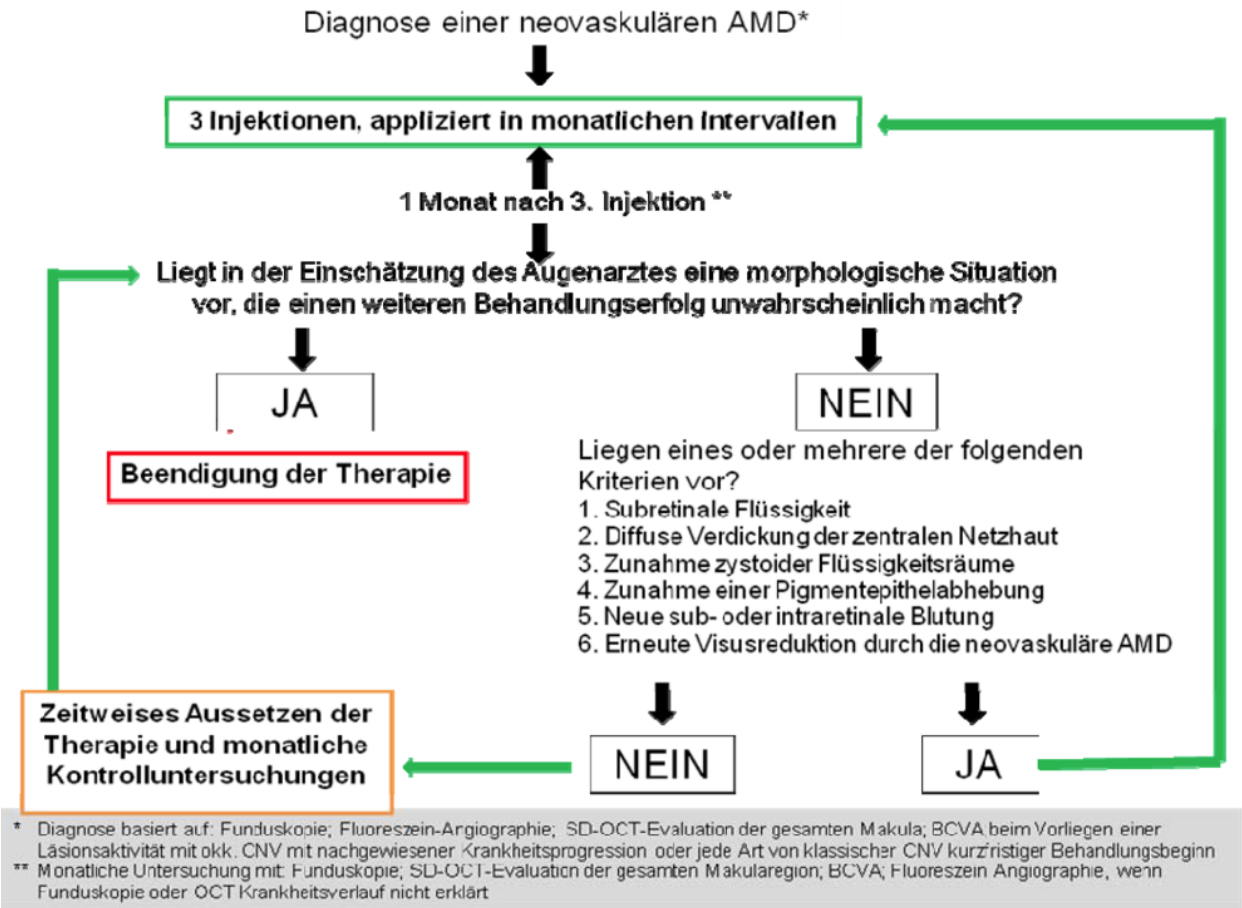

b. Anti-VEGF-Therapie des diabetischen Makulaödems

Initiale Diagnostik zur Sicherung der Indikation:

- Visusprüfung (bestkorrigiert in Miosis)
- Funduskopie (biomikroskopische Untersuchung des hinteren Augenpols in Mydriasis)
- Fluorescein-Angiografie (FAG, s. a. Qualitätssicherungsvereinbarung)
- hochauflösendes SD-OCT (Voraussetzung für Verlaufskontrolle)

Therapieindikation:

- Visus ≥ 0,05 (Ausnahme: frische prämakuläre Blutung)
- Diabetisches Makulödem mit fovealer Beteiligung
- Nichtvorliegen eines diabetisches Makulödems ohne foveale Beteiligung (Indikation fokale Laserkoagulation)
- Nichtvorliegen eine ischämische Makulopathie (FAG)

Initiale Therapie:

- Upload mit 3x Anti-VEGF-IVOM in monatlichen Abständen

Verlaufskontrolle monatlich ab 1. Monat nach 3. und jeder weiteren IVOM:

Bei primärem Ansprechen auf die Therapie nach jeder IVOM-Serie bei Vorliegen der

Stabilisierungskriterien und solange keine Kriterien zur Wiederbehandlung oder zum Therapieabbruch vorliegen:

- Visusprüfung (bestkorrigiert in Miosis)
- Funduskopie in Mydriasis
- hochauflösendes SD-OCT
- FAG erforderlich nur bei nicht durch SD-OCT geklärtem Visusverlust mit Verdacht auf ischämische Makulopathie

Initiale Therapie:

- Upload mit 3x Anti-VEGF-IVOM in monatlichen Abständen

Verlaufskontrolle monatlich ab 1. Monat nach 3. und jeder weiteren IVOM:

Bei primärem Ansprechen auf die Therapie nach jeder IVOM-Serie bei Vorliegen der Stabilisierungskriterien und solange keine Kriterien zur Wiederbehandlung oder zum Therapieabbruch vorliegen:

- Visusprüfung (bestkorrigiert in Miosis)
- Funduskopie in Mydriasis
- hochauflösendes SD-OCT
- FAG erforderlich nur bei nicht durch SD-OCT geklärtem Visusverlust mit Verdacht auf ischämische Makulopathie

Stabilisierungskriterien, wenn über drei Monate:

- kein weiterer Visusanstieg um mindestens eine Zeile
- keine weitere Abnahme der Netzhautdicke um mindestens 10% im SD-OCT
- kein Ödem mit fovealer Beteiligung (SD-OCT, FAG)
- Visus ≥1,0

Weiterbehandlungskriterien nach 3. IVOM bei nicht erreichter Stabilisierung:

- noch bestehendes Makulaödem
- weitere Visusbesserung zu erwarten

Wiederbehandlungskriterien nach erreichter Stabilisierung:

- signifikante Zunahme des Makulaödems mit fovealer Beteiligung im SD-OCT
- signifikante Zunahme der angiografischen Leckage im Bereich der Fovea
- Klinisch relevanter Visusverlust

Weiter- & Wiederbehandlungstherapie:

- Erneut monatliche Anti-VEGF-IVOM bis Stabilsierungs- oder Abbruchkriterien erreicht werden

Therapieabbruch:

- fehlendes Ansprechen auf die intravitreale Therapie (keine Besserung unter den ersten 3 Injektionen)
- Zunahme der Netzhautdicke um mindestens 20%
- Visusverlust von 2 Zeilen

Literatur:

Stellungnahme der Deutschen Ophthalmologischen Gesellschaft, der Retinologischen Gesellschaft und des Berufsverbandes der Augenärzte Deutschlands e.V. zur Therapie der diabetischen Makulopathie. Stand: Dezember 2010

Schema:

Behandlung Diabetisches Makulaödem (Quelle: Literatur)

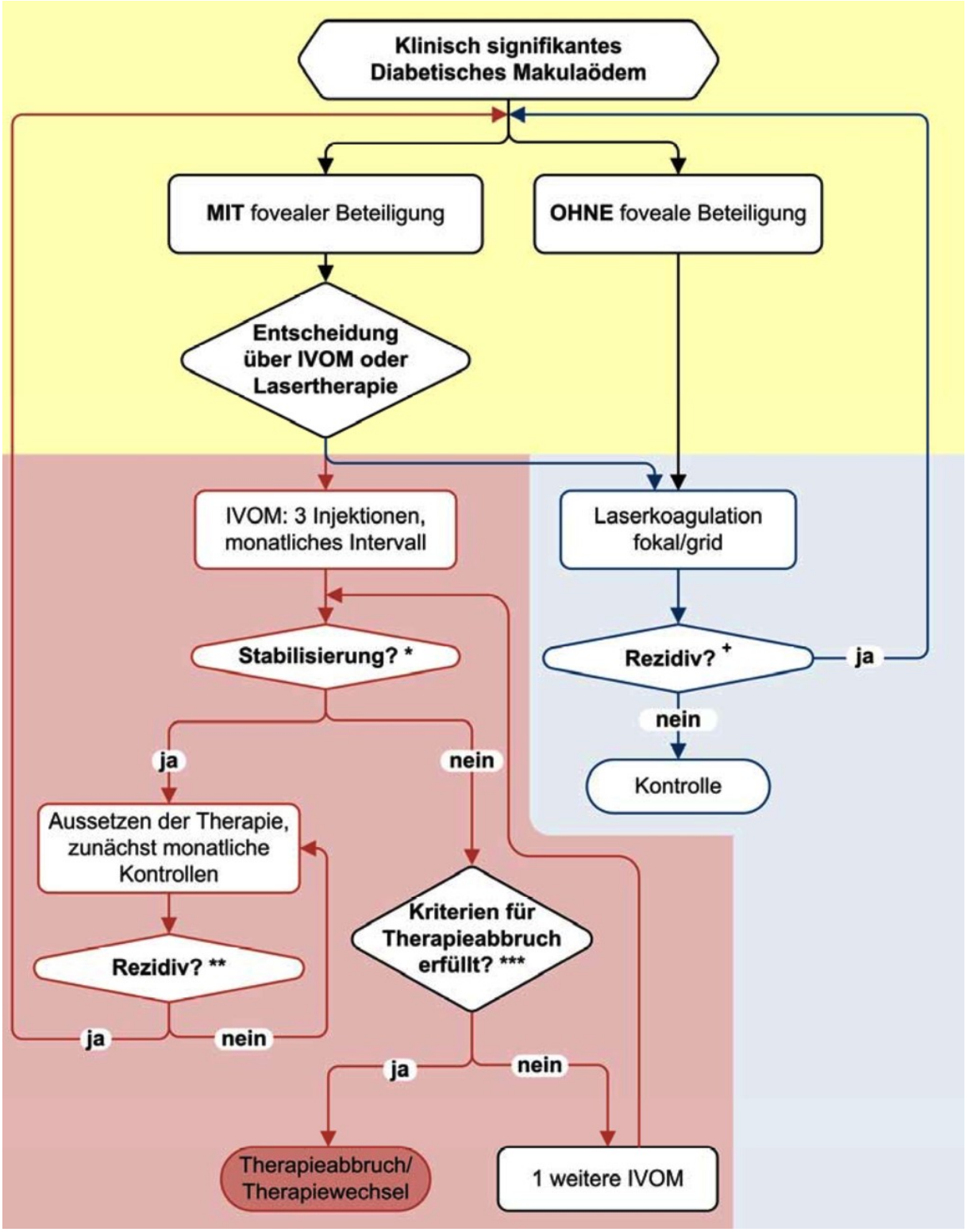

c: IVOM-Therapie des Makulaödems bei retinalen Venenverschlüssen

Initiale Diagnostik zur Sicherung der Indikation:

- Visusprüfung (bestkorrigiert in Miosis)
- Funduskopie (biomikroskopische Untersuchung des hinteren Augenpols in Mydriasis)
- Fluorescein-Angiografie (FAG, s. a. Qualitätssicherungsvereinbarung)
- hochauflösendes SD-OCT (Voraussetzung für Verlaufskontrolle)

Therapieindikation:

- Visus ≥ 0,05 (Ausnahme: frische prämakuläre Blutung)
- Makulaödem bei Venenast- oder Zentralvenenverschlüssen

Initiale Therapie:

- Upload mit 3x Anti-VEGF-IVOM in monatlichen Abständen
- Alternativ: einmalig Dexamethason-IVOM

Verlaufskontrolle monatlich ab 1. Monat nach 3. und jeder weiteren IVOM:
Bei primärem Ansprechen auf die Therapie nach jeder Anti-VEGF-IVOM-Serie bei Vorliegen der Stabilisierungskriterien und solange keine Kriterien zur Wiederbehandlung oder zum Therapieabbruch vorliegen:

- Visusprüfung (bestkorrigiert in Miosis)
- Funduskopie in Mydriasis
- hochauflösendes SD-OCT (nach Dexamethason-IVOM erst ab 4. Monat)
- Augeninnendruckmessung (nur nach Dexamethason-IVOM)
- FAG erforderlich nur bei nicht durch SD-OCT geklärtem Visusverlust mit Verdacht auf ischämische Makulopathie

Stabilisierungskriterien, wenn über drei Monate

- Kein weiterer Visusanstieg um mindestens eine Zeile
- Rückbildung des Makulaödems
- Visus 1,0

Weiterbehandlungskriterien nach 3. IVOM bei nicht erreichter Stabilisierung:

- Blutung
- Erneuter Visusverlust
- Zunahme des Makulaödems

Weiterbehandlungstherapie:

- Erneut monatliche Anti-VEGF-IVOM bis Stabilsierungs- oder Abbruchkriterien erreicht werden
- Alternativ: Dexamethason-IVOM (nicht früher als 6 Monate nach initialer Dexamethason-IVOM)

Therapieabbruch:

- fehlendes Ansprechen auf die intravitreale Therapie (keine Besserung unter den ersten 3 Injektionen)

- Vernarbung
- Ischämische Makulopathie (FAG)

Literatur:

Stellungnahme der Deutschen Ophthalmologischen Gesellschaft, der Retinologischen Gesellschaft und des Berufsverbandes der Augenärzte Deutschlands zur Therapie des Makulaödems beim retinalen Venenverschluss. Stand 30.04.2010 (Empfehlungen modifiziert in Folge der aktuellen Zulassungsstudien und Empfehlungen zu Lucentis 2011)

Schema:

Behandlung Makulaödem bei Venenverschluss (Quelle: Literatur)

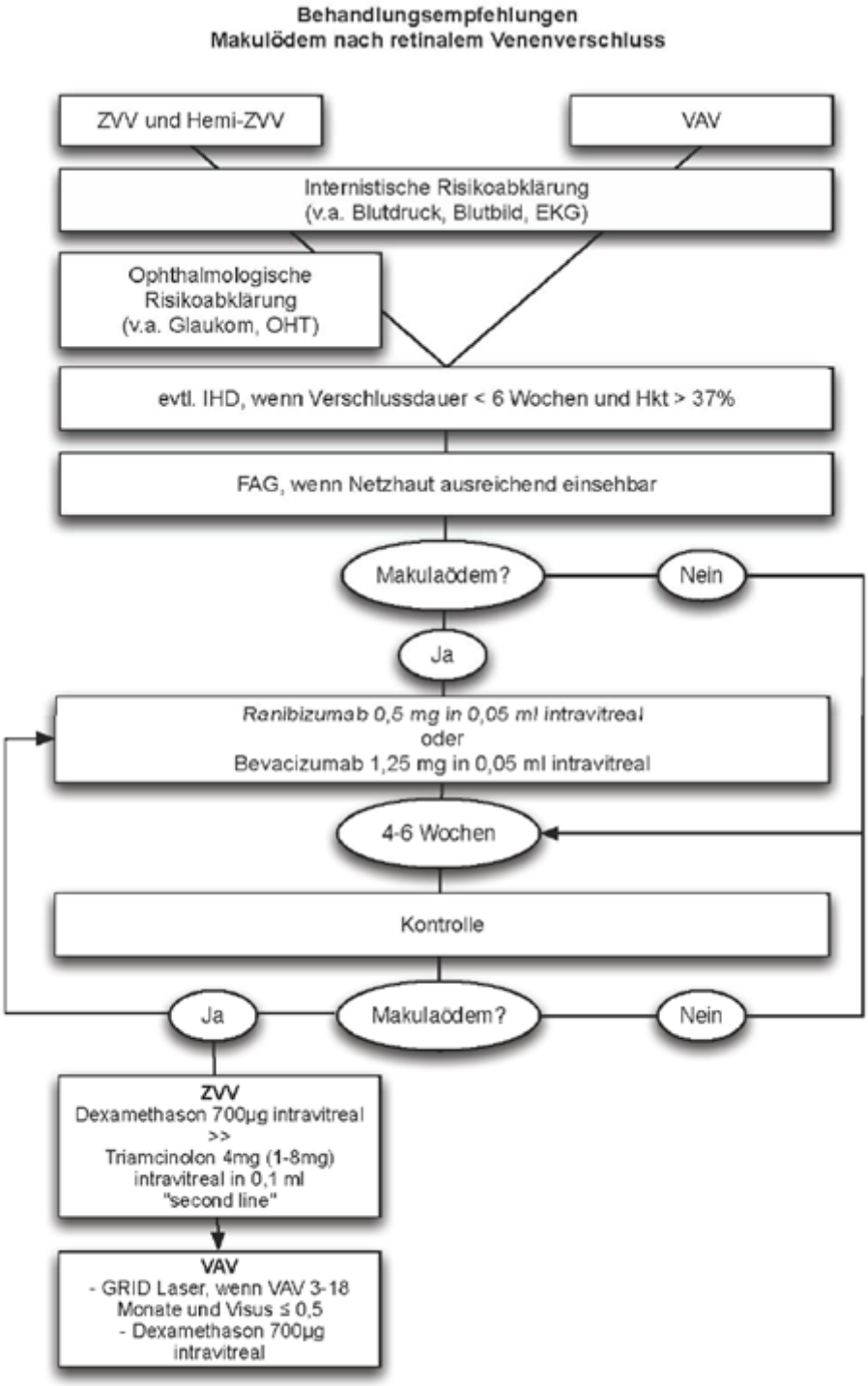

Legende: ZVV= Zentralvenenverschluss, VAV= Venenastverschluss, EKG= Elektrokardiogramm, OHT= okuläre Hypertension, IHD= isovolämische Hämodilution, Hkt= Hämatokrit, FAG= Fluoresceinangiographie

d: Anti-VEGF-Therapie bei choroidaler Neovaskularisation bei hoher Myopie

Vorbemerkung:

Mit der Photodynamischen Therapie (PDT) besteht für die CNV bei Myopie eine zugelassene Therapie, die im Vergleich zur Anti-VEGF-Therapie eine geringere Chance der Visusbesserung bietet und ein höheres Risiko der langfristigen Verschlechterung aufgrund chorioretinaler Atrophie mit sich bringt.

Im Gegensatz zu den anderen Erkrankungen (2a-c) sind bei der CNV bei Myopie in der Regel nur wenige Anti-VEGF-IVOMs zur Stabilisierung erforderlich. Bei hoher Myopie sind FAG und SD-OCT aus technischen Gründen in der Aussagekraft begrenzt.

Initiale Diagnostik zur Sicherung der Indikation:

- Visusprüfung (bestkorrigiert in Miosis)
- Funduskopie (biomikroskopische Untersuchung des hinteren Augenpols in Mydriasis)
- Fluorescein-Angiografie (FAG, s. a. Qualitätssicherungsvereinbarung)
- hochauflösendes SD-OCT (ggf. zum Ausschluss traktiver Veränderungen, bei CNV bei Myopie nicht sinnvoll zur Verlaufskontrolle)

Therapieindikation:

- Choroidale Neovaskularisation (CNV) bei hoher Myopie

Initiale Therapie:

- 1x Anti-VEGF-IVOM

Verlaufskontrolle monatlich ab 1. Monat

- Visusprüfung (bestkorrigiert in Miosis)
- Funduskopie in Mydriasis
- Ggf. FAG (bei unklarer Visusminderung)
- Ggf. SD-OCT (Ausschluss Traktion bei unklarer Visusminderung)

Wiederbehandlungskriterien:

- Erneute Aktivität der CNV
- Erneuter Visusverlust aufgrund der CNV

Wiederbehandlungstherapie:

- Erneut 1x Anti-VEGF-IVOM

Therapieabbruch:

- fehlendes Ansprechen auf die intravitreale Therapie
- Visus < 0,05

Literatur:

Stellungnahme der Deutschen Ophthalmologischen Gesellschaft, der Retinologischen Gesellschaft und des Berufsverbandes der Augenärzte Deutschlands zur Therapie der chorioidalen Neovaskularisation bei pathologischer Myopie. Stand 28.03.2010